DIAGNOSI DIFFERENZIALI DELLE DERMATITI PRURIGINOSE NEI PICCOLI MAMMIFERI

ERIC GAGUÈRE
Dip. ECVD

Nella medicina dei piccoli mammiferi domestici, le dermatiti pruriginose sono tra le malattie di più frequente riscontro.

Per raggiungere la diagnosi devono essere valutati e affrontati, con particolare attenzione, l'anamnesi, l'esame clinico, i test clinici e di laboratorio, le diagnosi differenziali e il dialogo con il cliente.

Al fine di diagnosticare correttamente e controllare efficacemente il prurito in queste specie, è importante conoscere i normali comportamenti che possono essere confusi con esso e indurre a scelte terapeutiche errate.

"Un coniglio che sfrega la ghiandola del mento contro la gabbia o i mobili, per esempio, sta solo marcando il suo territorio e non grattandosi. Le cavie che strofinano la loro area perianale sul suolo, generalmente, stanno marcando il territorio, sebbene in alcuni maschi le secrezioni ghiandolari possono venire ritenute e causare irritazione. I criceti, specialmente i maschi, possono pulire, anche in modo eccessivo, le ghiandole dei fianchi o del bacino; a volte le secrezioni sono così abbondanti da spingere il proprietario a consultare un veterinario. Le ghiandole sebacee bilaterali del bacino o dei fianchi si trovano sul dorso al livello della regione toracolombare e sono più pigmentate del resto della cute. Queste sono tendenzialmente più prominenti nel maschio, anche se sono presenti in entrambi i sessi. I gerbilli hanno ghiandole sebacee sulla linea mediale ventrale, che sono più evidenti nei maschi. A volte, i proprietari possono confondere lo strofinamento e la tolettatura con il prurito." (Timm, The veterinary Clinics of North America, 1988, 1078)

IL PRURITO NELLA CAVIA

Ectoparassiti

Nella cavia, la rogna causata da *Trixacarus caviae* è la più frequente. *Trixacarus caviae* è un acaro sarcoptiforme, che scava gallerie nella cute. I segni clinici includono prurito, eritema e lieve alopecia. Nei casi cronici si possono osservare, spesse croste, escoriazioni (Fig. 1), lichenificazione e iperpigmentazione. L'irritazione che ne risulta causa letargia, inappetenza e progressiva emaciazione. Se la morte sopravviene è dovuta alle infezioni batteriche o a problemi renali. Con il raschiato cutaneo è facile diagnosticare la malattia (Fig. 2). *Trixacarus caviae* può temporaneamente infestare gli uomini causando dermatiti papulose pruriginose (braccia, collo, cosce). Il trattamento prevede la somministrazione per via sottocutanea o topica di ivermectina (0,3 mg/kg s.c. ripetuta ogni 2 settimane sino alla guarigione; una goccia o tampone di cotone impregnato rispettivamente) oppure spugnature di solfuro di calce (2 p. 100) o di lindano (1 p. 100) o con amitraz (0,01% - 0,025%) (Tabella 1). **Il fipronil non deve essere usato in queste specie.**

Vengono raramente riportate, nelle cavie, infestazioni da *Sarcoptes scabiei*, *Notoedres catis* o *muris* e *Myocoptes musculinus.*

Il *Chirodiscoides caviae* è un parassita permanente, localizzato alla base dei peli. L'infestazione non è comune e i segni clinici sono rari. Infestazioni gravi possono causare alopecia, eritema, scaglie, specialmente sul dorso (Fig. 3), sulle aree lombosacrale e perianale. Il prurito spesso è minimo e sempre meno intenso che nella trixacariasi. La diagnosi è facile con esame tricoscopico o esaminando al microscopio preparazioni con il nastro adesivo (scotch test) che rivelano adulti e uova fissati alla base del pelo (Figg. 4, 5). L'infestazione è facilmente eradicabile impiegando qualsiasi molecola acaricida. L'ivermectina (applicazione topica di una goccia di soluzione all'1%) è, tra gli altri, un trattamento efficace.

Nelle colonie l'eradicazione è più difficile. Questi acari del mantello possono aumentare il nomale comportamento di pulizia ("grooming") degli animali sino ad un livello patologico.

La demodicosi causata da *Demodex caviae* è poco frequente nelle cavie. Le lesioni sono caratterizzate da alopecia, eritema, papule, croste sul tronco (Fig. 6). Spesso si osserva prurito. La diagnosi viene confermata con i raschiati cutanei. Per controllare l'infestazione sono efficaci le spugnature con amitraz (250 ppm. ogni settimana fino a 4 settimane dopo i raschiati negativi).

La cheyletiellosi dovuta a *Cheyletiella parasitivorax* si riscontra poco frequentemente nella cavia. L'acaro della Cheyletiella può vivere anche nell'ambiente, quindi è necessario associare un trattamento ambientale (come quello utilizzato per il controllo delle pulci).

I pidocchi raramente si osservano sulle cavie in Europa. Si possono riscontrare tre specie di pidocchi pungitori *Gliricola porcelli* (il pidocchio della cavia di forma allungata/esile/snella), *Gyropus ovalis* (il pidocchio della cavia di forma ovale) e *Trimenopon hispidum*.

Le gravi infestazioni possono indurre esfoliazione, cro-

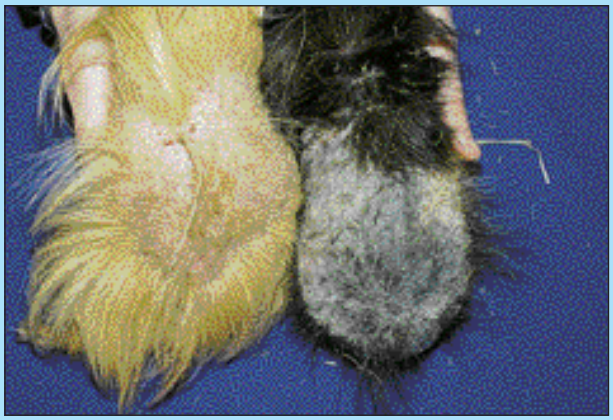

Fig. 1 - Rogna da Trixacarus caviae (cavia)

Fig. 2 - Trixacarus caviae (x 400) (foto di P. Bourdeau)

stosità, alopecia, prurito, specialmente intorno alle orecchie e sul tronco (Fig. 7). La diagnosi viene confermata dall'osservazione macro o microscopica del pidocchio o delle lendini (Fig. 8). Il trattamento prevede l'utilizzo della piretrina (shampoo, 0,05% settimanali) o permetrina (una goccia o un tampone di cotone impregnato, per 2 volte a intervalli di 3-4 settimane) o da iniezioni di ivermectina (Tabella 1).

Le pulci (*Ctenocephalides felis felis*) si riscontrano di rado sulle cavie. Tuttavia questi animali possono manifestare allergia alle pulci; essa, quindi, dovrebbe esser considerata tra le diagnosi differenziali di una cavia con prurito,

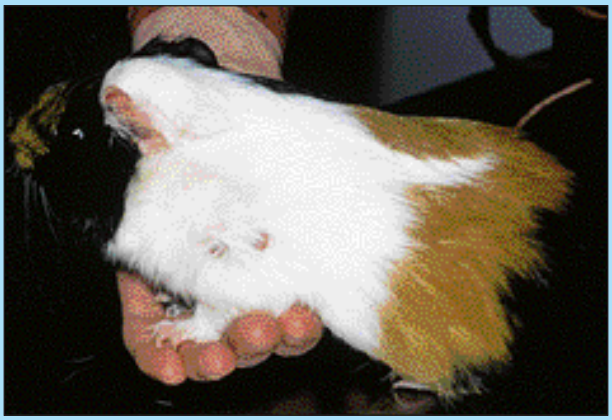

Fig. 3 - Pseudo-rogna da Chirodiscoides caviae (cavia)

Fig. 4 - Chirodiscoides cavia (adulto) (x 100)

specialmente se convive con altri animali domestici. Il trattamento suggerito prevede l'impiego di spray a base di piretrina o l'imidacloprid. **Il fipronil è controindicato nei piccoli roditori.**

Dermatofiti

La dermatofitosi è frequentemente riportata nelle cavie ed è quasi sempre causata dal *Trichophyton mentagrophytes*. Talvolta possono essere isolati altri dermatofiti come il *Microsporum canis, Microsporum gypseum, Microsporum audouinii* e *Trichophyton verrucosum*. I segni clinici sono caratterizzati da lesioni circoscritte con eritema, scaglie, croste, erosioni (muso, tronco [Figg. 9, 10]) o dermatiti crostose generalizzate localizzate sul tronco (Fig. 11).

Le lesioni possono divenire pruriginose quando si sviluppa infezione e infiammazione secondaria. La diagnosi si ottiene con l'esame microscopico dei peli infetti o con la coltura micotica. La dermatofitosi è una importante zoonosi. Il trattamento consiste nell'utilizzo di agenti antimicotici topici come la clorexidina (1 p. 100), spugnature di enilconazolo (0,2 p. 100) settimanali sino alla guarigione del paziente. La griseofulvina, generalmente, non è necessaria (Tabella 1).

Tabella 1 - Comuni antiparassitari e antimicotici nei roditori e nei conigli domestici

ACARICIDI E INSETTICIDI			
Amitraz	spugnature 0.25 p. 1000 5 p. 1000 glicole propilenico/acqua	 settimanali per tre settimane settimanali per tre settimane	 acari *Psoropte cuniculi*
Ivermectina	0.2-0.4 mg/kg	SC goccia tampone impregnato	acari del mantello
Carbaril	polvere all'1%	settimanale per tre settimane	pidocchi, pulci
Permetrina	shampoo 0.05%	settimanale	pidocchi, pulci
Diazinon	spray 0.3-0.6 p.1000	settimanale per tre settimane	pidocchi, pulci
Lindano	spugnature 1 p. 1000	settimanale per tre settimane	pidocchi, pulci, acari
Solfuro di calce	2 p. 100	settimanale per 6 settimane	acari
ANTIMICOTICI			
Griseofulvina	20-25 mg/kg	SID, PO per 3-6 settimane	Non usare nelle cavie e negli animali gravidi o da riproduzione
Ketoconazolo	10 mg/kg	SID, PO, per tre settimane	dermatofiti
Enilconazolo	spugnature, spray	bisettimanale per tre settimane	dermatofiti

Elminti

La dermatite da *Pelodera* è di raro riscontro nelle cavie che vivono su una lettiera vegetale. La *Pelodera strogyloides* è un rabdite libero adattato ad un parassitismo temporaneo nei piccoli roditori. È sconosciuta la sua reale incidenza. I segni clinici sono caratterizzati da una alopecia ventrale con eritema, papule, croste ed essudazione. Il prurito è moderato, la diagnosi è basata sui raschiati cutanei e, se necessario, su biopsie cutanee che rivelano la presenza del nematode.

Il trattamento consiste nel rimuovere la lettiera contaminata e nel mantenere pulito e asciutto l'ambiente.



Fig. 5 - Chirodiscoides cavia (uova) (x 40)

Disturbi comportamentali

I disturbi comportamentali si riscontrano frequentemente nelle cavie: strappamento dei peli, autotraumatismo, masticamento dell'orecchio e lotte. Le cavie possono autodepilarsi con conseguente perdita dei peli nell'area che riescono a raggiungere con la bocca. I peli vengono strappati via, frequentemente in modo progressivo.

Lo strappamento dei peli può essere dovuto allo stress da sovraffollamento o all'aggressione e può quindi essere auto-inflitto o causato da altri animali del gruppo.

L'autodepilazione può essere confusa con una lesione pruriginosa. Supplementare la dieta con fieno a stelo

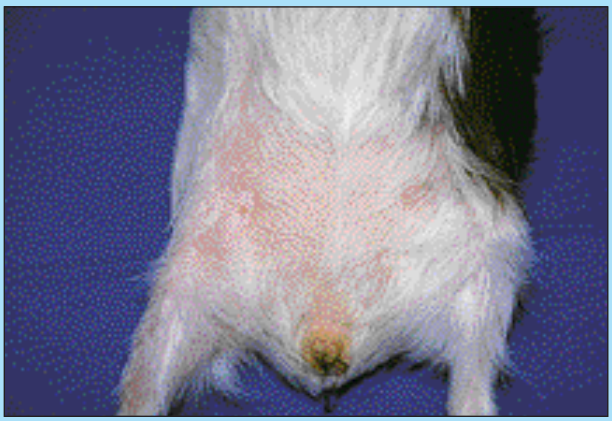

Fig. 6 - Demodicosi da Demodex caviae (cavia)

Fig. 7 - Ptiriosi da Gliricolla porcelli (foto di DN Carlotti)

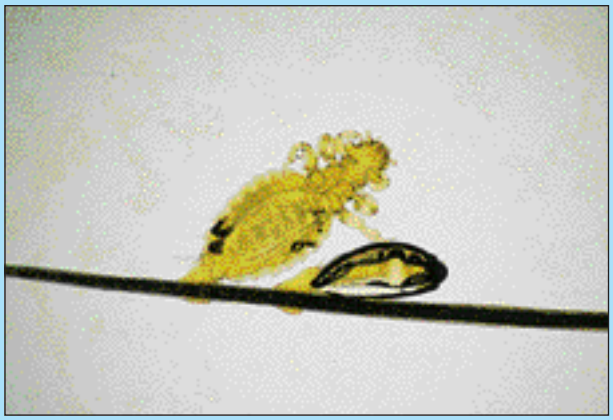

Fig. 8 - Gliricolla porcelli (adulto, lendine) (x40)

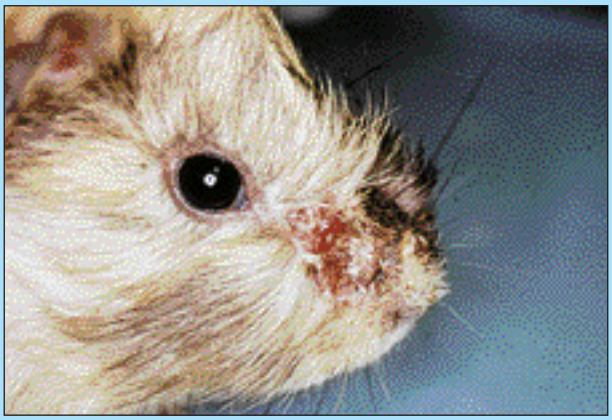

Fig. 9 - Dermatofitosi da Trichophyton mentagrophytes (cavia)

Fig. 10 - Dermatofitosi da Trichophyton mentagrophytes (caviae)

lungo può fornire alla cavia una distrazione alternativa al masticamento dei suoi peli e rappresentare quindi un rimedio al problema.

PRURITO NEI CRICETI

Ectoparassiti

La rogna causata da *Notoedres sp.* si osserva frequentemente nei criceti. La trasmissione avviene tramite contatto diretto. Il *Notoedres,* generalmente, causa lesioni alle orecchie dei criceti femmina o alle orecchie, al naso (Fig. 12), ai genitali, alla coda e ai piedi dei criceti maschi. Il prurito è, generalmente, intenso. La malattia è facilmente diagnosticabile con i raschiati cutanei che rivelano la presenza di numerosi parassiti (Fig. 13). Il trattamento consiste nell'utilizzo di ivermectina iniettabile (0,3 mg/kg SC ripetuti ogni 2 settimane sino alla guarigione) o somministrata topicamente (una goccia, un tampone di cotone impregnato) oppure la moxidectina.

Sarcoptes scabiei, Trixacarus caviae, Ornithonyssus bacoti si riscontrano raramente nei criceti.

Il *Sarcoptes scabiei* dovrebbe essere considerato in ogni caso in cui sono presenti lesioni cutanee associate ad intenso prurito.

La demodicosi è la ectoparassitosi più comune nel criceto. I segni clinici sono alopecia, eritema, esfoliazione, localizzate in particolare sul muso (Fig. 14) e sul dorso. Il prurito è variabile. *Demodex aurati* è un demodex allungato e vive nei follicoli piliferi. *Demodex criceti* è corto e tozzo e vive nei recessi dell'epidermide (Fig. 15). Il riscontro di numerosi parassiti nei raschiati cutanei è diagnostico. La demodicosi generalmente si manifesta nei criceti anziani e una malattia debilitante sottostante (iperadrenocorticismo, mycosis fungoides, ...) dovrebbe essere sempre considerata quando viene diagnosticata la demodicosi. Il trattamento prevede applicazioni di amitraz (250 ppm) una volta alla settimana sino ad un mese dopo l'ultimo raschiato negativo.

Le pulci (*Ctenocephalides felis felis)* raramente si osservano nei criceti e possono causare allergia.

Dermatofitosi

La dermatofitosi è di raro riscontro nei criceti, ma i por-

Fig. 11 - Dermatofitosi da Trichophyton mentagrophytes (caviae) (foto di M. Deveze)

Fig. 12 - Rogna da Notoedres muris (criceto) (foto di L. Beco)

tatori asintomatici sembrano essere comuni. I segni clinici sono caratterizzati da alopecia, eritema, scaglie, croste sulla faccia o sul tronco (Fig. 16). Il *Trichophyton mentagrophytes* è la principale causa di dermatofitosi. La diagnosi e il trattamento sono gli stessi descritti per gli altri piccoli mammiferi.

Tumori

Il linfoma epiteliotropo a cellule T (micosi fungoide) è il secondo tumore più frequente nei criceti. Gli animali inte-

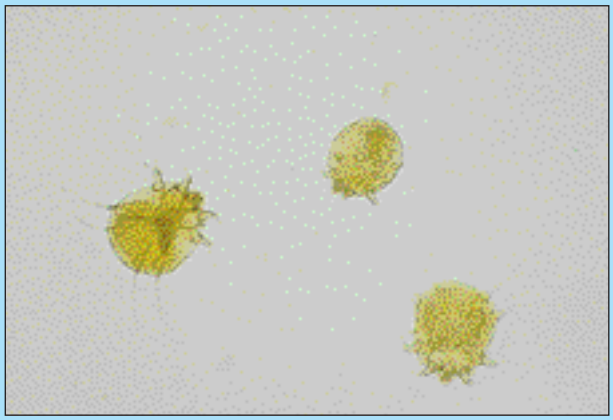

Fig. 13 - Notoedres muris (criceto) (x 100)

Fig. 14 - Demodicosi da Demodex criceti (criceto) (foto di D. Boussarie)

ressati possono mostrare un eritroderma esfoliativo con presenza di alopecia e scaglie. Il prurito è variabile ma, in alcuni casi, può essere molto intenso. Nei criceti, la demodicosi di frequente si associa al linfoma epiteliotropo a cellule T (Fig. 17). La diagnosi si ottiene con la biopsia cutanea che rivela i microascessi di Pautrier e un infiltrato neoplastico linfocitario lichenoide. La prognosi è riservata.

IL PRURITO NEI GERBILLI

Ectoparassiti

La demodicosi si osserva raramente nei gerbilli. Il parassita, *Demodex merioni*, sembra essere specifico.

Fattori predisponenti sono l'età adulta (4 anni), deficienze dietetiche, infezioni croniche e scarsa igiene.

I segni clinici sono caratterizzati da alopecia, scaglie, croste e infezioni batteriche secondarie, localizzate alla faccia, al torace, all'addome e alle estremità. Il prurito è variabile e può diventare intenso se vi è infezione batterica secondaria. La malattia è facilmente diagnosticabile con i raschiati cutanei. La prognosi è riservata perché dipende dalla malattia sottostante. L'amitraz (spugnature 0,01%-0,025% sino alla

Fig. 15 - Demodex criceti (x400)

Fig. 17 - Micosi fungoide associata a demodicosi da Demodex criceti (criceto) (foto di D. Boussarie)

Fig. 16 - Dermatofitosi da Trichophyton mentagrophytes (criceto)

Fig. 18 - "Naso pelato" (Bald nose) e dermatite nasale (gerbillo)

guarigione) può essere impiegato in questa specie.

Nei gerbilli si può osservare l'infestazione da *Dermanyssus gallinae*. La trasmissione avviene per contatto diretto con galline o con la frequentazione di pollai. I segni clinici sono caratterizzati da prurito intenso generalizzato associato alla presenza di puntini rossi nel mantello. La diagnosi è facile e si ottiene osservando il parassita nei preparati con il nastro adesivo (scotch test). Il trattamento prevede l'utilizzo di polvere di carbaryl al 5% una volta alla settimana per 3-4 settimane.

Dermatofiti

I dermatofiti sono di raro riscontro nei gerbilli. Il principale agente causale è *Trichophyton mentagrophytes*. I segni clinici sono classici. La diagnosi e la terapia sono identiche a quelle descritte per gli altri piccoli roditori.

Alopecia del naso ("bald nose") e dermatite nasale

Con il termine "Bald nose" (alopecia del naso) si descrive una condizione clinica comune nel gerbillo che è caratterizzata da perdita di pelo sul dorso del naso e sul muso. L'eziologia sembra essere multifattoriale. Una eccessiva pulizia e lo strofinamento cronico del muso nei contenitori di cibo sono considerati fattori predisponenti.

Staphylococcus aureus e *Staphylococcus saprophyticus* sono associati allo sviluppo delle lesioni iniziali sul naso. L'ipersecrezione e l'accumulo del secreto delle ghiandole di Harder sulle aree facciale e nasale contribuiscono allo sviluppo della malattia. Le lesioni cliniche iniziali sono caratterizzate da eritema e da alopecia localizzati alla regione delle narici. Progressivamente, si crea una estesa dermatite essudativa e ulcerativa, localizzata sul muso (Fig. 18), sugli arti, sui piedi e alla parte ventrale del corpo. Il prurito è intenso. Nei casi più gravi i gerbilli muoiono. Il trattamento dei casi gravi, è molto difficile. Devono essere utilizzati insieme alla terapia topica (soluzione antisettica di clorexidina al 0,5%), antibiotici per via sistemica (enrofloxacina, marbofloxacina). Al fine di ridurre il rischio di questa malattia è importante prevenire l'accumulo del secreto delle ghiandole di Harder (fornendo bagni di sabbia, migliorando le condizioni generali di pulizia, diminuendo il numero di animali nello stesso ambiente).

Una possibilità può essere l'asportazione delle ghiandole di Harder, ma non sono stati ancora valutati gli effetti a

lungo termine, di questo intervento sulla salute oculare dei gerbilli.

PRURITO NEI CONIGLI

Ectoparassiti

Il più comune parassita del coniglio è il *Psoroptes cuniculi*, un parassita che non scava gallerie nella cute. *Psoroptes cuniculi* causa la rogna auricolare. I conigli affetti scuotono o si grattano la testa e le orecchie. Nelle fasi iniziali si forma un essudato crostoso, grigio e asciutto all'interno della porzione verticale del condotto uditivo. Successivamente è apprezzabile sul padiglione la presenza di un materiale asciutto che appare stratificato (Fig. 19). Possono essere presenti, alopecia ed escoriazioni con infezione batterica secondaria, sulla testa e sul collo. Occasionalmente, negli animali giovani o debilitati, gli acari di *Psoroptes* possono essere riscontrati in sedi extraauricolari (testa, collo, dorso e addome). La diagnosi viene confermata con l'esame microscopico di croste stemperate in olio minerale che rivela la presenza di numerosi parassiti e uova (Fig. 20). Il trattamento d'elezione prevede iniezioni di ivermectina sottocutanee (0,4 mg/kg, due volte a distanza di 2 settimane). Anche l'utilizzo di agenti acaricidi come l'amitraz (0,5 p. 100 in una parte di acqua e una parte di glicole propilenico) può essere efficace (Tabella 1). **Il fipronil è controindicato nei conigli.**

Sarcoptes scabiei v. cunicoli si riscontra raramente nei conigli. I segni clinici includono croste dal marrone al giallo, alopecia, eritema, prurito intenso sulla testa (muso, labbra, naso, palpebre), ma anche sui cuscinetti plantari e sull'area genitale. Si possono osservare segni sistemici. È possibile il contagio all'uomo. La diagnosi viene fatta con i raschiati cutanei. La terapia d'elezione è l'ivermectina.

Notoedres cati è un ectoparassita raro nei conigli.

Cheyletiella parasitivorax è un acaro di superficie comune dei conigli. La maggior parte dei conigli affetti manifesta la forma asintomatica (dal 15% al 20% dei conigli domestici del Sud della California). I segni clinici si osservano nei casi di infestazione grave e includono esfoliazione, crostosità, eritema, alopecia, prurito sul dorso (Fig. 21) e sull'addome. Questi parassiti possono dare lesioni cutanee agli uomini. La diagnosi viene confermata con i raschiati cutanei o attraverso preparati con il nastro adesivo (scotch test) (Fig. 22).

Il trattamento d'elezione è l'ivermectina (0,4 mg/kg SC ogni due settimane per tre volte). È utile associare il trattamento ambientale con prodotti per le pulci.

Le pulci (*Ctenocephalides felis felis, Spilopsyllus cuniculi*) si riscontrano raramente sui conigli. Negli allevamenti cunicoli le infestazioni da *Spilopsyllus cuniculi* sono comuni nelle femmine gravide o nei conigli giovani perché il ciclo ormonale dell'ospite influenza il ciclo vitale di questa pulce. Quest'ultima è responsabile della trasmissione della mixomatosi negli allevamenti. *Spilopsyllus cuniculi* punge i padiglioni e la faccia. *Ctenocephalides felis* si riscontra frequentemente nei conigli nani e può causare prurito. La diagnosi è relativamente facile. Il trattamento è più difficile. Possono essere utilizzati gli insetticidi tradizionali (carbammati, le polveri di piretrine o gli spray). Molecole più recenti come le permetrine o l'imidacloprid sono molto efficaci**. Il fipronil non deve essere usato nei conigli.** Un certo numero di segnalazioni di sospette reazioni avverse nel coniglio (problemi gastrointestinali e neurologici) suggeriscono che i conigli possono essere suscettibili al sovradosaggio o reagire agli eccipienti. Negli allevamenti cunicoli è spesso necessario il controllo dell'ambiente in modo simile a quello effettuato per i cani o i gatti.

Haemodipsus ventricosus (il pidocchio succhiatore del coniglio) è poco frequente. La pediculosi è, generalmente, associata ad una cattiva igiene. Il pidocchio, infesta mag-

Fig. 19 - Rogna da Psoroptes cuniculi (coniglio)

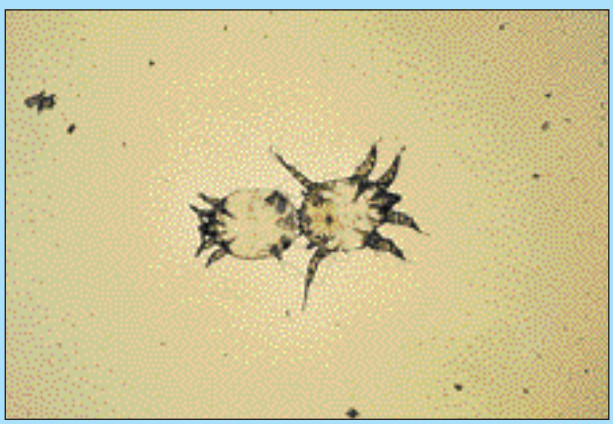

Fig. 20 - Psoroptes cuniculi (maschio e femmina) (x40)

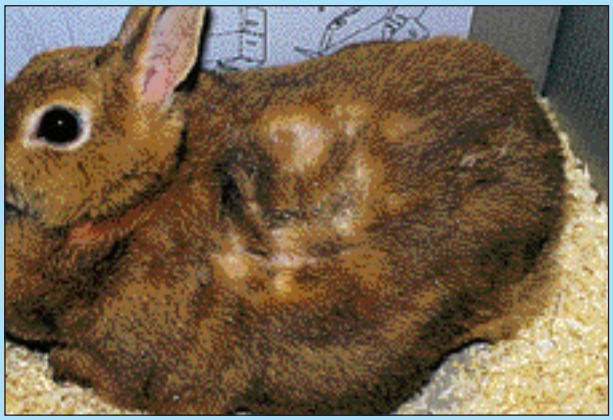

Fig. 21 - Cheyletiellosi da Cheyletiella parasitovorax (coniglio)

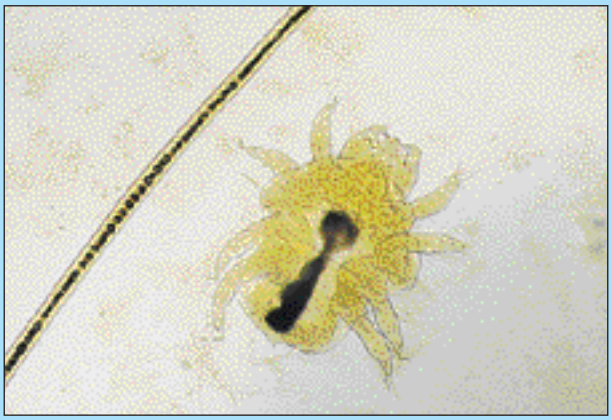

Fig. 22 - Cheyletiella parasitovorax (x100)

giormente i conigli giovani rispetto agli adulti. Le infestazioni possono portare ad anemia, debolezza ed emaciazione. I segni dermatologici sono caratterizzati da prurito intenso localizzato alle superfici dorsale e laterali del corpo. Frequentemente si osserva lo strofinamento delle aree infestate.

La diagnosi è facile con l'esame di preparazioni con il nastro adesivo (scotch test). L'ivermectina per via sistemica (0,4 mg/kg per os o sottocute) sembra essere efficace.

Dermatofiti

La dermatofitosi è comune nei conigli, in particolare dovuta a *Trichophyton mentagrophytes*, ma anche altri dermatofiti come il *Microsporum canis, Microsporum gypseum, Microsporum audouinii, Trchophyton verrucosum* e *Trichophyton schoenleinii* sono stati riscontrati. *Trichophyton mentagrophytes* può essere isolato dalla cute e dal mantello di conigli clinicamente normali. I segni clinici includono alopecia, eritema, croste gialle, specialmente sulla faccia, sui padiglioni auricolari e sui cuscinetti plantari (Fig. 23). Quando si sviluppa una grave infezione secondaria si associa il prurito.

La diagnosi si ottiene con l'esame microscopico dei peli infetti e la coltura micotica. La dermatofitosi dei conigli è una importante zoonosi. Il trattamento consiste nell'applicazione topica di agenti antimicotici come la clorexidina (1 p. 100), spugnature di enilconazolo (0,2 p. 100) settimanali sino alla guarigione. La griseofulvina, generalmente, non è necessaria.

Elminti

Passalurus sp. può essere la causa di prurito perianale nei conigli, specialmente nelle colonie. La diagnosi viene confermata con l'esame microscopico di strisce di nastro adesivo (scotch) applicate sulla cute del perineo. Il trattamento con ivermectina è curativo ma, in alcuni casi, il controllo completo può essere difficile, a causa delle reinfestazioni.

Le dermatiti allergiche

È stata osservata, nel coniglio, una dermatite simile a quella atopica. I segni clinici erano caratterizzati da prurito generalizzato e stagionale, una pododermatite e otite esterna eritematose. Il test di intradermoreazione è di difficile interpretazione in questa specie.

IL PRURITO NEL TOPO

Ectoparassiti

Il prurito causato dagli acari del pelo, *Myobia musculi, Myocoptes musculinus* e probabilmente *Radfordia affinis*, è uno dei problemi più comuni osservati nel topo.

Le infestazioni da *Myobia musculi* possono essere asintomatiche o possono causare malattie cutanee e prurito a diversa intensità. Forme intensamente pruriginose sono associate a predisposizione genetica (congenite C57BL dal mantello nero) e a reazioni di ipersensibilità all'acaro. I segni clinici includono forfora, alopecia focale sulla testa e lieve eritema, in particolare ai lati del naso. Lesioni gravi includono prurito intenso e auto-mutilazione del muso, della testa, dei padiglioni auricolari, del collo e delle spalle (Fig. 24). La diagnosi viene confermata con i raschiati cutanei (Fig. 25).

Myocoptes musculinus è più mobile della *Myobia* e tende ad estendersi a porzioni più estese del muso. È possibile osservare infestazioni miste. Il contagio avviene tramite contatto diretto. L'infestazione è asintomatica o è caratterizzata da alopecia ed eritema del dorso, dell'addome e del collo. Si osserva anche prurito. La diagnosi si ottiene con i raschiati cutanei, ma gli acari spesso sono difficili da trovare. Queste parassitosi possono essere trattate con ivermectina (0,2 mg/kg) per os o applicando una goccia (o un tampone di cotone impregnato) di ivermectina 1% (diluita 1:100 in una soluzione 1:1 di glicole propilenico e acqua) tra le scapole per tre volte.

Altri acari inclusi *Radfordia affinis, Sarcoptes scabiei, Notoedres muris, Trichoecius rumboutsi* si riscontrano raramente sul topo.

Le pulci (*Ctenocephalides felis felis, Leptopsylla segnis, Ceratophyllus fasciatus)* possono essere osservate sul topo.

Fig. 23 - Dermatofitosi da Trichophyton mentagrophytes (coniglio)

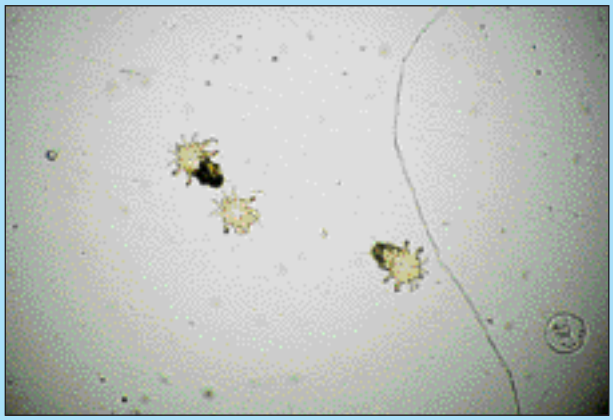

Fig. 25 - Myobia musculi e Myocoptes musculinus (x40)

Fig. 24 - Pseudo-rogna da Myobia musculi (topo)

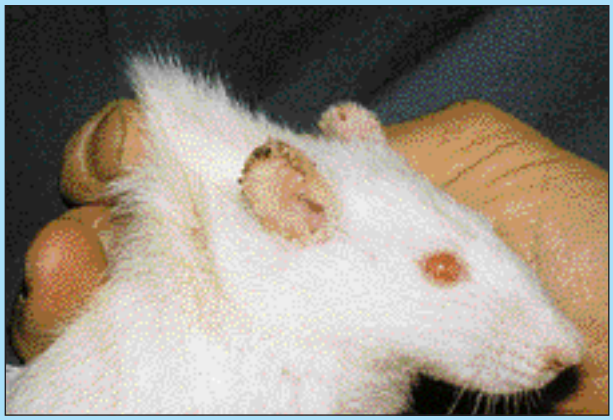

Fig. 26 - Rogna da Notoedres muris (ratto) (foto di M. Boulange)

Il pidocchio succhiatore, *Polyphax serrata,* si riscontra occasionalmente sul topo. Le infestazioni sono asintomatiche o includono dermatiti di varia gravità (esfoliazione, seborrea, eritema, alopecia) e prurito. Le infestazioni cliniche da *Polyphax serrata* si osservano negli animali giovani o debilitati. Il trattamento d'elezione è l'ivermectina orale o topica (tampone di cotone impregnato) o il carbaril al 5% una volta alla settimana per 3-4 settimane. **Il fipronil non deve essere usato nel topo.**

Dermatofiti

La dermatofitosi è rara ed è, generalmente, causata da *Trichophyton mentagrophytes*, che viene anche isolato dalla cute e dal mantello di animali clinicamente sani. I segni clinici includono alopecia circolare con eritema, esfoliazione, crostosità sulla faccia, sulla coda e sul tronco. Il prurito è variabile. La diagnosi e la terapia sono identiche a quelle descritte per gli altri piccoli roditori (Tabella 1).

Elminti

Il prurito perianale può essere causato da vermi piatti, *Syphacia obvelata* o *Aspiculosis*. Gli animali affetti presentano eritema perianale con scaglie e croste. Nei casi gravi si può osservare auto-mutilazione della coda. Il prurito varia da moderato a grave. La diagnosi è facile osservando il preparato con il nastro adesivo (scotch test) che rivela numerose uova di *Syphacia obvelata,* dalla tipica forma a banana.

Il trattamento d'elezione è l'ivermectina (0,2 mg/kg) per os in una singola dose o somministrata giornalmente nel cibo per sei giorni.

Disturbi comportamentali

L'autodepilazione si osserva frequentemente ed è esacerbata dallo stress o dal sovraffollamento. Le tipiche localizzazioni sono al muso, ai lombi e alla coda.

Malattie varie

La necrosi anulare della coda ("ringtail") si osserva raramente nei topi giovani. La patogenesi è poco conosciuta. La temperatura bassa è un fattore predisponente. Gli animali affetti presentano inizialmente eritema ed edema

della parte distale della coda cui segue, progressivamente la necrosi della parte.

PRURITO NEI RATTI

Ectoparassiti

Notoedres muris causa una dermatite pruriginosa nel ratto, sui padiglioni auricolari, sul naso, sulla coda e a volte sull'area genitale o sugli arti. I segni clinici includono alopecia, eritema, papule, croste ipercheratotiche giallastre (Fig. 26). Il prurito è intenso. La trasmissione avviene tramite il contatto diretto, tuttavia *Notoedres muris* è stato sperimentalmente trasmesso anche dalle mosche. Il trattamento d'elezione è l'ivermectina (0.2 mg/kg) oralmente o topicamente (tampone di cotone impregnato) o carbaril 5% una volta alla settimana per 3-4 settimane. **Il fipronil non deve essere usato nei ratti.**

Le infestazioni da *Radfordia ensifera,* da *Sarcoptes scabiei,* da *Trixacarus caviae* e da *Demodex sp*. sono di raro riscontro.

Polyphax spinulosa è un pidocchio succhiatore che occasionalmente si osserva sui ratti domestici. Le infestazioni sono spesso asintomatiche. A volte, ratti giovani o debilitati possono manifestare dermatiti e prurito sul collo e sul dorso. Il trattamento prevede iniezioni di ivermectina (Tabella 1).

Le pulci (*Ctenocephalides felis felis, Ceratophyllus fasciatus)* possono essere rinvenute sui ratti domestici.

Dermatofiti

La dermatofitosi è rara nei ratti ed è generalmente associata al *Trichophyton mentagrophytes* che può essere isolato dal mantello di animali clinicamente sani. I segni clinici si osservano generalmente sul collo, sul dorso, sulla coda e includono alopecia circoscritta con eritema, scaglie, croste e prurito. La diagnosi e il trattamento sono i medesimi già descritti per gli altri piccoli mammiferi (Tabella 1).

Elminti

Il prurito perianale è frequente nelle colonie di ratti ed è causato dai vermi piatti, *Syphacia muris* o *Aspiculuris.* Le uova di *Syphacia muris* vengono depositate nella zona perianale. I ratti affetti presentano eritema perianale con erosione e scaglie. È anche osservabile mutilazione autoindotta della coda. Le infestazioni massive possono provocare prolasso rettale e diarrea. La diagnosi si ottiene tramite esame microscopico di strisce, di nastro adesivo applicate sul perineo. Le uova di *Syphacia muris* sono a forma di banana. La terapia d'elezione è l'ivermectina (0,2 mg/kg) per os in unica somministrazione oppure somministrata giornalmente nel cibo per 6 giorni.

Disturbi comportamentali

L'autodepilazione è un problema frequente quando i ratti vivono in colonie ed è esacerbato dal sovraffollamento e dallo stress.

Malattie varie

La necrosi anulare della coda ("ringtail") è una malattia rara nel ratto. La patogenesi è poco conosciuta. La malattia si osserva quando l'umidità relativa si abbassa sotto il 40% e nei ratti giovani non ancora svezzati e collocati su lettiere igroscopiche, con una eccessiva ventilazione. Sembra che esista una predisposizione individuale. Nell'emisfero nord la necrosi anulare della coda sembra essere stagionale (da Novembre a Maggio). Gli animali colpiti presentano uno o più restringimenti della coda che diventa edematosa, eritematosa e necrotizza distalmente alla costrizione. La diagnosi è facile. La prevenzione consiste essenzialmente nel mantenimento di una umidità relativa minima del 50%.

IL PRURITO NEI FURETTI

Nella dermatologia dei furetti le dermatiti pruriginose occupano il secondo posto in ordine di frequenza.

Ectoparassiti

La rogna sarcoptica dovuta al *Sarcoptes scabiei* è rara e può manifestarsi in due forme. La forma generalizzata è caratterizzata da alopecia focale o diffusa, croste, eritema e papule. La forma localizzata è confinata invece alle dita e al letto ungueale. I piedi sono tumefatti, si osservano croste e le unghie possono staccarsi. Il prurito è intenso in entrambe le forme. La diagnosi si ottiene con i raschiati cutanei che rivelano la presenza di adulti di *Sarcoptes scabiei*, forme larvali o uova.

La terapia prevede l'utilizzo di shampoo cheratolitici che prepara al trattamento acaricida topico. Negli Stati Uniti è utilizzato il solfuro di calce diluito 1:40 in acqua, per spugnature. Le applicazioni hanno frequenza settimanale per 6 settimane.

Anche spugnature settimanali con amitraz (0,5%) per 3-5 settimane o shampoo settimanali con carbaril (0,5%) per 3 settimane risultano efficaci. Un'altra terapia consigliata è l'ivermectina (0,2-0,4 mg/kg) somministrata per via sottocutanea per due volte a distanza di 10 giorni.

Il prednisone può essere somministrato per ridurre il prurito.

La rogna otodectica causata da *Otodectes cynotis*, nei furetti, è frequente e non specie-specifica. L'acaro causa flogosi del condotto uditivo, ma generalmente i segni clinici sono lievi con produzione di abbondante cerume color marrone scuro e prurito variabile. La rogna otodectica è molto contagiosa per gli altri furetti, per i cani e per i gatti. Si possono inoltre osservare infezioni batteriche secondarie. La diagnosi si ottiene facilmente con l'esame microscopico del cerume che rivela adulti, forme larvali e uova. Il trattamento con il fipronil spot-on per gatti, somministrato nel condotto uditivo due volte a distanza di due settimane, è efficace.

Si può utilizzare anche l'ivermectina (0,2 mg/kg per via



Fig. 27 - Virus del cimurro (furetto) (foto di D. Groux)

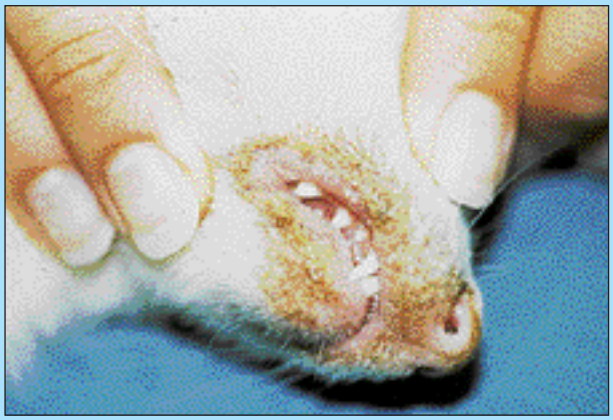

Fig. 28 - Virus del cimurro (furetto) (foto di D. Groux)

Fig. 29 - Virus del cimurro (furetto) (foto di D. Groux)

sottocutanea ogni 2 settimane per 3-4 volte oppure applicata topicamente (ivermectina 5% in glicole propilenico) nel condotto uditivo.

La demodicosi viene raramente descritta nei furetti domestici e sembra essere secondaria a trattamenti topici con glucocorticoidi. Clinicamente la demodicosi è caratterizzata da alopecia focale o generalizzata sul collo o sulla testa. Il prurito è variabile. La diagnosi si ottiene con raschiati cutanei che rivelano forme corte di Demodex (simile a *Demodex gatoi* nel gatto). Le applicazioni di amitraz sono efficaci nell'eradicare l'infestazione.

Le pulci si riscontrano difficilmente nei furetti. La specie più comune è *Ctenocephalides felis felis*, ma sono state descritte anche altre specie, più specifiche dei mustelidi come *Nosopsyllus fasciatus*, *Monopsyllus sciuroum e Monopsyllum vison*. Nelle colonie le pulci sono potenziali vettori del virus della malattia di Alentia. Infestazioni gravi possono causare prurito localizzato al collo.

Nel furetto è stata osservata l'ipersensibilità al morso della pulce (FBH). Clinicamente la FBH è caratterizzata da alopecia, papule e croste sul torace, sui glutei, sull'addome e sul collo e le pulci adulte e le loro feci possono essere osservate sull'animale.

I composti approvati per il controllo delle pulci nei cani e nei gatti possono essere utilizzati sul furetto. Il fipronil, l'imidacloprid, la permetrina, il lufenuron, il piriproxifene sono ben tollerati. I collari insetticidi contenenti organofosfati invece non dovrebbero essere utilizzati. Tutti i cani, i gatti e gli altri furetti che vivono nella stessa casa dovrebbero essere trattati.

È consentito l'uso di prednisone (0,5-1 mg/kg BID) per ridurre il prurito.

Le larve di *Cuterebra* o di *Hypoderma sp.* possono localizzarsi nel sottocute del collo dando origine a formazioni nodulari. È possibile osservarne il movimento attraverso il poro apicale del nodulo.

Le larve, qualora possibile, dovrebbero essere rimosse intatte. Sono state descritte reazioni anafilattiche che accompagnavano la rottura accidentale delle larve all'interno del nodulo. Dopo la rimozione della larva, la ferita deve essere ripulita e lasciata guarire per seconda intenzione con terapia antibiotica locale.

Dermatiti da miceti

Nei furetti domestici si può osservare otite da *Malassezia* in associazione con otite media o rogna auricolare. Clinicamente l'otite da *Malassezia* è caratterizzata da dolore, prurito auricolare, croste e necrosi dei padiglioni auricolari. L'esame citologico rivela la presenza di *Malassezia sp.*

La terapia con ketoconazolo (50 mg/kg associato a terapia topica con miconazolo, polimixina B e prednisone) ha dato buoni risultati.

La dermatofitosi è la più comune dermatomicosi nei furetti giovani ed è dovuta a *Microsporum canis* e al *Trichophyton mentagrophytes.* Clinicamente la dermatofitosi è caratterizzata da alopecia focale ed esfoliazione. Il prurito si osserva se si sviluppa una grave infiammazione.

La dermatofitosi è una zoonosi. La diagnosi si basa sull'esame con la lampada di Wood, sull'esame microscopico di peli o scaglie e sulla coltura micologica.

La terapia prevede l'associazione di antimicotici sistemici (griseofulvina 25 mg/kg SID per os per 1 mese) e topici (enilconazolo 0,2% spugnature ogni 4 giorni).

Infezioni virali

Il virus del cimurro canino, un paramixovirus, causa, nei furetti sprovvisti di una adeguata protezione immunitaria, una malattia estremamente grave e fatale. La trasmissione avviene per contatto diretto e aerosolizzazione di urine, feci o scolo nasale. L'incubazione è di 7-10 giorni. I segni clinici iniziali includono febbre, scolo nasale e oculare mucopurulento. Le lesioni dermatologiche sono frequenti e sono caratterizzate da prurito, eritema, dermatite facciale crostosa e marcata ipercheratosi dei cuscinetti e del naso (Figg. 27-29). Successivamente i segni clinici sono caratterizzati da broncopolmonite e segni neurologici (encefaliti, ipereccitabilità, salivazione, tremori, convulsioni) e morte in 10-21 giorni. La diagnosi si basa sull'esame citologico e istopatologico che evidenziano i corpi inclusi virali eosinofilici intracitoplasmatici e intranucleari e la presenza di cheratinociti multinucleati. Non viene consigliato il trattamento. La prevenzione prevede la vaccinazione di routine con un vaccino contenente un virus vivo attenuato.

Altre dermatiti pruriginose

Il prurito si può anche osservare in furetti con dermatiti da contatto (betametasone, neomicina, monosulfiram, shampoo residuo).

In alcuni casi è stata sospettata una dermatite atopica.

Nei furetti il linfoma epiteliotropo a cellule T può essere pruriginoso.

Bibliografia

Scott DW, Miller HM, Griffin EC Muller & Kirk's: Small Animal Dermatology. (6 th Edition) WB Saunders Company, New York 2000 Chapter 21 1415-1458

Collins BR: Dermatologic disorders of common small non domestic animals. In: Nesbitt GH (Ed) Dermatology Churchill Livingstone, New York, 1987, 235

Timm KI: Pruritus in rabbits, rodents, ferrets. Vet Clin North Am (Small Anim Pract) 1987 13: 1061-1103

AGGIORNAMENTI SULLA DERMATITE ATOPICA

Sabato 23 giugno 2001 si terrà a Cremona, presso il centro studi SCIVAC, Palazzo Trecchi, un incontro sul tema: "AGGIORNAMENTI SULLA DERMATITE ATOPICA"
La giornata è libera e gratuita per tutti i soci SIDEV, grazie alla **HILL'S** che ha sostenuto questa iniziativa.

Il programma della giornata è il seguente:

9.30 Registrazione dei partecipanti
10.00 Saluto del Consiglio Direttivo SIDEV e inizio dei lavori
10.15 Dermatite atopica: passato, presente e futuro
11.15 Pausa caffè
11.30 Diagnosi di dermatite atopica: test in vitro o test in vivo?
12.30 Discussione
13.00 Pausa pranzo
14.30 Approccio terapeutico alla dermatite allergica di origine alimentare
15.30 Video
15.40 Linee guida avanzate nella gestione della dermatite allergica di origine alimentare
16.40 Discussione
17.00 Termine della giornata

INFORMAZIONI SUL COLLEGE EUROPEO DI DERMATOLOGIA VETERINARIA (ECVD)

Per ottenere il Diploma del College Europeo di Dermatologia Veterinaria (ECVD) è necessario sostenere un esame. È possibile sostenere l'esame finale del College ed ottenere quindi il titolo di diplomato:

- dopo aver completato un programma di residency approvato dall'ECVD.
- dopo aver superato la prima parte dell'esame dell'ECVD* e dopo aver ottenuto ulteriori credenziali (tre anni di attività clinica dedicati alla dermatologia, pubblicazioni , ecc.)

*Per sostenere questa prima parte dell'esame sono necessarie alcune credenziali (attività clinica dedicata alla dermatologia, partecipazione a corsi, congressi ecc.)