

IL RUOLO DELL'ESAME RADIOGRAFICO NELLA DIAGNOSI DELLE CARDIOPATIE DEL CANE*

CHRISTOPHER R. LAMB, MA, VetMB, MRCVS, DACVR, DECVDI
ADRIAN BOSWOOD, MA, Vet MB, MRCVS, DVC, DECVIM-CA (Cardiology)
University of London

Riassunto

L'esame radiografico è utile per la diagnosi dell'insufficienza cardiaca congestizia sinistra perché consente di rilevare la presenza dell'edema polmonare, uno dei principali segni clinici di questa condizione patologica. Nei cani che non si trovano in condizioni di insufficienza cardiaca, la radiologia viene utilizzata di routine per la valutazione delle dimensioni e della forma del cuore; tuttavia, le misurazioni radiografiche delle dimensioni cardiache trovano limitato impiego nella diagnosi delle cardiopatie e le valutazioni soggettive della forma del cuore risultano poco accurate per identificare gli specifici ingrossamenti delle varie camere dell'organo. Nei cani con sospetta cardiopatia, è importante non porre troppa enfasi sull'aspetto radiografico della silhouette cardiaca.

Summary

Radiography is useful for diagnosing congestive cardiac failure because it enables detection of pulmonary edema, a major sign of left-sided cardiac failure. In dogs that are not in cardiac failure, survey radiography is used routinely to assess cardiac size and shape; however, radiographic measurements of cardiac size are of limited use in diagnosing cardiac disease and subjective assessments of cardiac shape are inaccurate for detecting specific cardiac chamber enlargement. In dogs with suspected cardiac disease, it is important not to put too much emphasis on the radiographic appearance of the cardiac silhouette.

A seconda della loro fisiopatologia, le varie cardiopatie possono imporre al cuore carichi differenti, in funzione dei quali varia l'effetto sul miocardio.^{1,2} Le condizioni patologiche che impongono un carico volumetrico, come l'insufficienza mitralica, esitano in un'ipertrofia eccentrica o una dilatazione delle camere cardiache con un corrispondente incremento delle dimensioni esterne del cuore. Invece, quelle che impongono un carico pressorio, come la stenosi aortica, tendono a determinare un'ipertrofia concentrica (cioè un ispessimento del miocardio che influisce sul lume ventricolare senza determinare o quasi variazioni delle dimensioni esterne). Quindi, il tipo di cardiopatia presente condiziona i segni radiografici che si sviluppano (Fig. 1).

Le modificazioni strutturali a carico del cuore possono insorgere gradualmente, talvolta in un periodo di anni, ed anche la velocità di sviluppo di una lesione cardiaca influisce

sui segni radiografici. Ad esempio, l'ingrossamento atriale sinistro più marcato si riscontra nei cani con valvulopatia mitralica cronica in cui la parete dell'atrio sinistro ed il pericardio circostante vengono stirati gradualmente in risposta ad un aumento cronico e moderato della pressione atriale e di quella telediastolica ventricolare di sinistra. Gli animali con insufficienza mitralica acuta (ad es., conseguente ad una rottura delle corde tendinee) possono presentare un aumento improvviso e marcato della pressione atriale sinistra e sviluppare un grave edema polmonare prima che si verifichi un significativo ingrossamento dell'atrio sinistro.

VALUTAZIONE DELLE DIMENSIONI CARDIACHE

Negli animali che non sono colpiti da un'insufficienza cardiaca in atto, come quelli che presentano un soffio identificato nel corso di un'indagine clinica di routine effettuata prima di una vaccinazione, l'esame radiografico del cuore è focalizzato sulla valutazione delle dimensioni e della forma.

*Da "The Compendium on Continuing Education for the Practicing Veterinarian", Vol. 24, N. 4, aprile 2002, 316. Con l'autorizzazione dell'Editore.

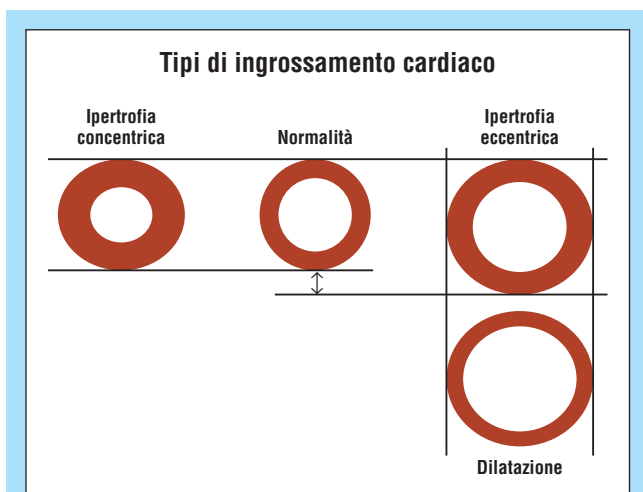


FIGURA 1 - Tipi di ingrossamento delle camere cardiache che si possono avere in risposta ai differenti carichi imposti al cuore. L'ipertrofia concentrica è una probabile risposta all'incremento del post-carico (ad es., sul ventricolo sinistro come conseguenza della stenosi aortica). L'ipertrofia eccentrica è una probabile risposta all'aumento del pre-carico (ad es., sul ventricolo sinistro come conseguenza della pervietà del dotto arterioso o dell'insufficienza mitralica). La dilatazione è una probabile risposta ad un aumento cronico del pre-carico ed è associata all'insufficienza cardiaca.

Le prime vengono solitamente giudicate attraverso il confronto dell'aspetto della silhouette cardiaca di un dato paziente con gli esempi di situazioni normali conservati nella memoria del veterinario; tuttavia, i clinici che effettuano questo tipo di valutazione soggettiva (anche quando si tratta di specialisti) trovano spesso difficoltà a decidere se un profilo cardiaco presenti un ingrossamento o un'alterazione della forma.^{3,4} Ad esempio, esiste una certa tendenza a presumere erroneamente l'esistenza di una cardiomegalia quando si esaminano cuccioli e cani appartenenti alle razze brachicefale od obesi, perché si tratta di animali che solitamente mostrano una silhouette cardiaca relativamente ampia ed arrotondata. Durante la valutazione del cuore, può essere preferibile confrontare le radiografie del paziente con quelle di un cane normale della stessa razza;⁵ tuttavia, la ricerca delle immagini adatte a questo tipo di confronto può risultare lunga ed impegnativa.

I metodi obiettivi per la valutazione della silhouette cardiaca sono rappresentati dalla misurazione delle varie dimensioni del cuore e dei rapporti cardiotoracici;⁶ tuttavia, questi metodi sono viziati dalle marcate variazioni interrazziali ed individuali della conformazione toracica del cane (Fig. 2) nonché dalle differenze di aspetto del cuore derivanti dall'incostanza del posizionamento durante la ripresa delle radiografie, dalla fase della respirazione o dal ciclo cardiaco e da ogni altra concomitante affezione toracica.^{3,4,7} Analogamente, l'applicazione di regole pratiche come "nel cane, la silhouette cardiaca normale... di solito varia da 2,5 a 3,5 volte l'ampiezza degli spazi intercostali"⁸ risulta inefficace perché troppo grossolana per essere sensibile e non tiene conto di queste variazioni.

La scala cardiovertebrale (VHS, *vertebral heart scale*) è un metodo di misurazione cardiaca che confronta le dimensioni della silhouette del cuore con la lunghezza dei corpi vertebrali toracici⁹ (Fig. 3). Sulla base dell'analisi di 100 cani di varie razze, è stato rilevato che in condizioni

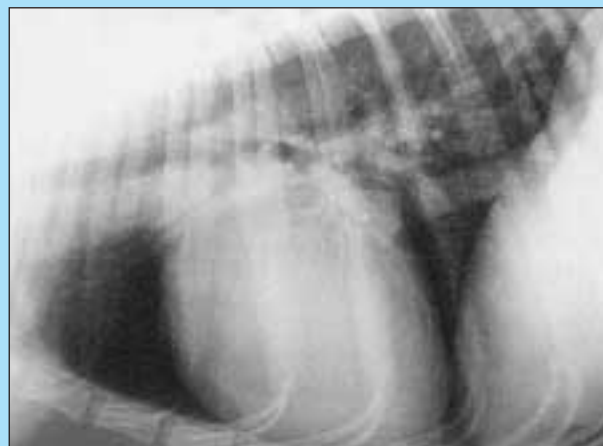

Figura 2A - Radiografia normale

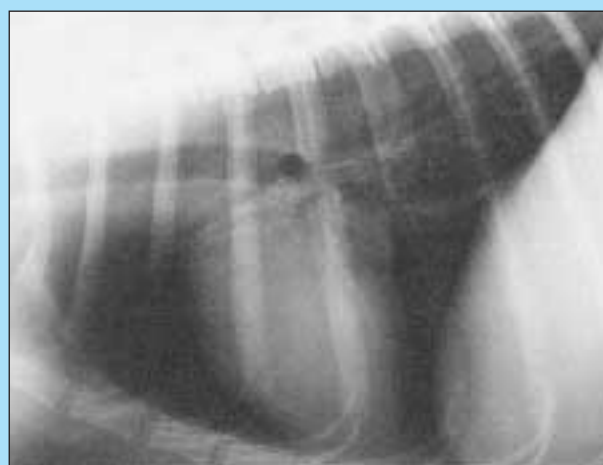

Figura 2B - Silhouette cardiaca rimpicciolita

FIGURA 2 - Esempio di difficoltà di interpretazione delle dimensioni della silhouette cardiaca. Conoscere la razza del cane spesso risulta utile per la valutazione delle dimensioni e della forma del cuore. Tuttavia, questa interpretazione può essere difficile se la razza è poco comune (queste radiografie sono state riprese da un pharaoh hound). **(A)** Radiografia normale. **(B)** Radiografia dello stesso cane che mostra un rimpicciolimento della silhouette cardiaca (e dei vasi polmonari e della vena cava caudale) verificatasi come conseguenza di una ipovolemia dopo un'emorragia acuta. (Si noti che un'indagine diagnostica ottimale richiede la ripresa di una radiografia in proiezione ventrodorsale o dorso-ventrale oltre a quella laterolaterale e che l'interpretazione va basata su entrambe le immagini. In queste e nelle altre figure, le rappresentazioni ortogonali sono state omesse per risparmiare spazio.)

normali il valore generico di questo rapporto è compreso nell'intervallo fra 8,7 e 10,7. Le misurazioni della VHS tendono ad aumentare nei cani con cardiopatia.^{10,11} Esiste una discreta correlazione fra queste misurazioni ed una varietà di altri indici di ingrossamento delle camere cardiache, come i diametri ventricolari telesistolici e telediastolici e la durata dell'onda P e del complesso QRS.¹¹

Ci si potrebbe aspettare che la misurazione della silhouette cardiaca risulti utile per la diagnosi radiografica della cardiopatia nel cane; invece, non sembra che sia così. Ad esempio, in una recente indagine, la capacità dell'osservatore di identificare correttamente i cani cardiopatici non è stata migliorata dall'impiego del metodo della VHS in confronto alla sola interpretazione radiografica soggettiva.¹⁰ Quando gli osservatori hanno modificato la loro impressione iniziale sulla base di una misurazione della scala

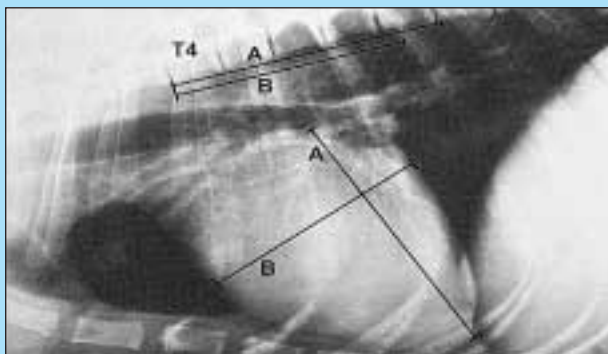


FIGURA 3 - Metodo per la determinazione della misurazione della VHS su una radiografia del torace in proiezione laterolaterale. La misurazione dell'asse maggiore della silhouette cardiaca (A) corrisponde a 5,1 vertebre toraciche; quella dell'asse minore (B) corrisponde a 4,4 vertebre. Di conseguenza, il valore di VHS è = $5,1 + 4,4 = 9,5$. Il limite generico della VHS in condizioni normali è compreso fra 8,7 e 10,7. Pertanto, questo risultato è compatibile con un cuore di dimensioni normali.

cardiovertebrale, le probabilità che la nuova diagnosi fosse sbagliata o corretta erano le stesse.¹⁰

La misurazione della silhouette cardiaca non contribuisce alla diagnosi di cardiopatia perché esiste una considerevole sovrapposizione nei risultati riscontrati nei cani con affezioni cardiache ed in quelli normali (Fig. 4). Questa sovrapposizione è dovuta in parte al fatto che i cani con ipertrofia concentrica e quelli esaminati negli stadi iniziali della loro malattia possono non presentare alcun ingrossamento cardiaco significativo ed in parte all'aspetto relativamente grande del cuore di certe razze. Nei boxer normali, il valore medio delle misurazioni della VHS risulta significativamente più elevato che nei cani normali di altre razze, mentre nel Labrador retriever questo stesso valore è significativamente maggiore che nelle altre razze, fatta eccezione per il boxer ed il cavalier King Charles spaniel¹² (Tab. 1). Esistono anche dei dati che provano che nelle femmine i valori medi delle misurazioni della VHS sono minori che nei maschi.¹² Chiaramente, per interpretare correttamente il significato di una misurazione cardiaca è necessario tenere conto delle differenze che esistono fra le razze ed eventualmente anche fra i sessi.

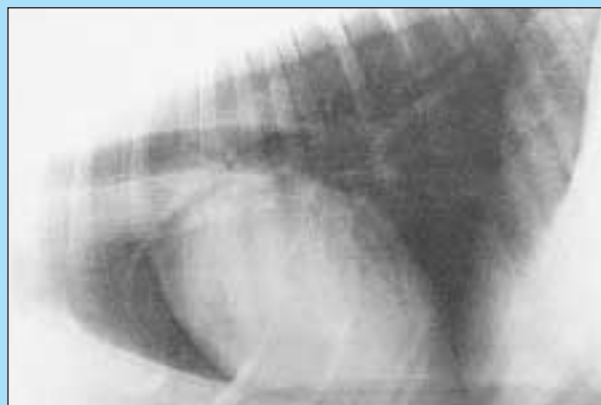


Figura 4A - Inspirazione

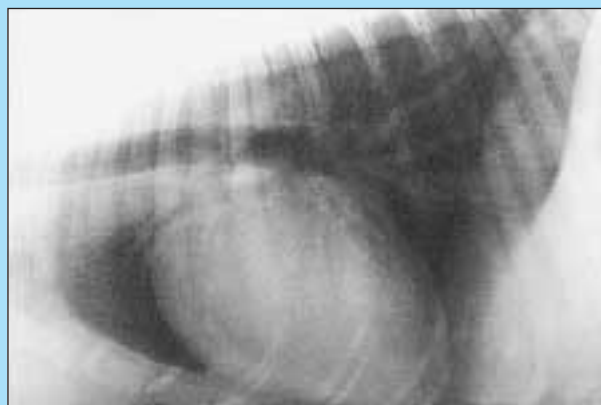


Figura 4B - Espirazione

FIGURA 4 - Esempio di difficoltà di interpretazione delle dimensioni della silhouette cardiaca. Nei cani spesso questa risulta più grande nelle radiografie riprese in fase espiratoria. Si tratta di una differenza reale e non di un'illusione ottica derivante dal fatto che i polmoni sembrano relativamente più piccoli. In queste radiografie in proiezione laterolaterale di un golden retriever, la misurazione della VHS è di 10,6 nell'inspirazione (A) e di 11,1 nell'espirazione (B). Considerando i limiti generici normali della VHS, compresi fra 8,7 e 10,7, basandosi sulla sola radiografia espiratoria si arriverebbe alla conclusione errata che questo cane sia affetto da una cardiomegalia. (L'animale non presentava alcuna manifestazione clinica di cardiopatia. È stato sottoposto ad esame radiografico per verificare la presenza di eventuali segni di metastasi polmonari.)

Tabella 1
Misurazioni della VHS nelle radiografie in proiezione laterolaterale del torace di 6 razze di cani^{12,a}

Razze	Limiti normali	VHS cutoff	Accuratezza al valore di cutoff
Boxer (n = 33)	10,3-12,6 ^{b,c,d,e,f}	11,6	58%
Labrador retriever (n = 45)	9,7-11,7 ^{b,g,h,i,j}	10,9	66%
Pastore tedesco (n = 39)	8,7-11,2 ^{c,g,k}	10,2	75%
Dobermann (n = 32)	9,0-10,8 ^{d,h,l}	10,5	68%
Cavalier king Charles spaniel (n = 27)	9,9-11,7 ^{e,i,k,l,m}	11,1	79%
Yorkshire terrier (n = 29)	9,0-10,5 ^{f,j,m}	10,4	83%

^a Limiti normali compresi fra il 5° ed il 95° percentile.

^{b-m} Limiti aventi la stessa lettera all'esponente presentano differenze significative; $P < 0,03$.

Anche quando si utilizzano valori limite di VHS specifici per la razza in esame, esiste ancora una significativa sovrapposizione fra i cani normali e quelli con cardiopatia.¹² Al livello del valore di VHS ottimale per distinguere i cani cardiopatici da quelli non cardiopatici, l'accuratezza è relativamente bassa (compresa fra il 58% e l'83%; Tab. 1). La misurazione della VHS costituisce un metodo poco accurato per diagnosticare la cardiopatia nel boxer a causa dell'elevata incidenza di stenosi aortica, che tende ad esitare in ipertrofia concentrica del ventricolo sinistro senza aumento visibile delle dimensioni esterne del cuore fino a che la condizione non ha raggiunto uno stadio avanzato. La misurazione della VHS è più accurata per la diagnosi delle affezioni cardiache nei cani delle razze di piccola taglia, che vengono frequentemente colpite dall'insufficienza mitralica, che ha maggiori probabilità di venire riconosciuta radiograficamente perché porta ad un'ipertrofia eccentrica o ad una dilatazione cardiaca, due condizioni che determinano un aumento delle dimensioni esterne del cuore.¹²

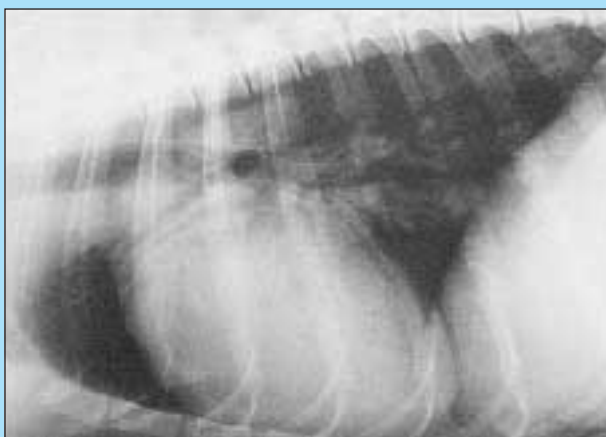

Figura 5A - Silhouette cardiaca (proiezione in decubito laterale destro)

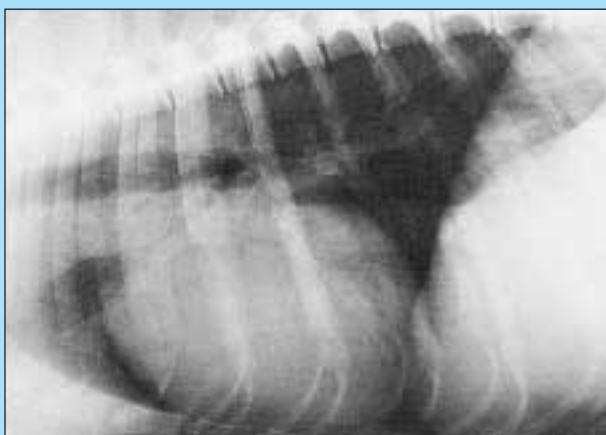

Figura 5B - Silhouette cardiaca (proiezione in decubito laterale sinistro)

FIGURA 5 - Esempio della difficoltà di interpretazione della forma della silhouette cardiaca. Le immagini sono state riprese in decubito laterale destro (A) e sinistro (B) in un english springer spaniel sano con una marcata differenza di forma della silhouette cardiaca. Nella radiografia laterolaterale sinistra il cuore appare più arrotondato, il che potrebbe essere erroneamente interpretato come un segno di dilatazione cardiaca o versamento pericardico.

VALUTAZIONE DELLA FORMA DEL CUORE

I veterinari di solito traggono le proprie conclusioni sulla forma della silhouette cardiaca basandosi su un giudizio soggettivo, esattamente nel modo descritto per la valutazione delle dimensioni del cuore. L'osservazione della morfologia cardiaca lascia scarsi spazi alle possibilità di impiegare delle misurazioni, anche se sono stati effettuati dei tentativi per differenziare con queste metodiche gli ingrossamenti delle camere di sinistra e di destra.⁶

Ognuna delle camere cardiache e dei grossi vasi contribuisce alla formazione della silhouette cardiaca (Fig. 5), per cui l'ingrossamento di una o più di queste strutture può modificare la forma del profilo del cuore, talvolta rendendosi visibile come una prominente localizzata. Ad esempio, la dilatazione atriale sinistra esita spesso nella formazione di una protuberanza della silhouette cardiaca visibile sia nelle immagini in proiezione laterolaterale che in quelle dorsoventrali (Fig. 6). Tuttavia, nei cani con ingrossamento ventricolare destro o sinistro, l'accordo fra il grado di ingrandimento della camera valutato in modo soggettivo attraverso le radiografie e le misurazioni effettuate ecocardiograficamente è appena discreto.^{13,14} Questa mancanza di accordo riflette la scarsa precisione dell'interpretazione radiografica, dovuta a vari fattori:^{3,4,7,15}

- variazioni individuali ed interrazziali della conformazione cardiaca
- variazioni del posizionamento radiografico (Fig. 7)
- fase del ciclo respiratorio e cardiaco
- mancanza di variazioni delle dimensioni esterne del cuore dovute ad un ispessimento concentrico del miocardio
- tendenza del pericardio a "spianare" qualsiasi protuberanza sulla superficie del cuore.

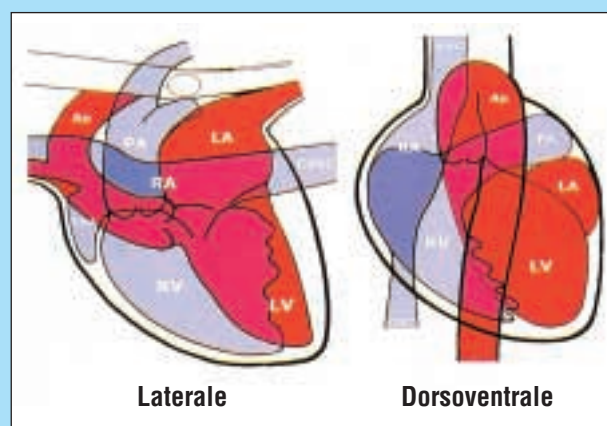


FIGURA 6 - Rappresentazione schematica (basata su angiografie cardiache) che mostra l'anatomia normale delle camere cardiache osservate nelle immagini riprese in proiezione laterolaterale (sinistra) e dorsoventrale (destra). La silhouette cardiaca presenta un profilo uniforme; non ci sono protuberanze o depressioni. Si noti il grado di sovrapposizione dei ventricoli di destra (RV) e di sinistra (LV) nelle vedute laterali e la quasi totale sovrapposizione dell'atrio destro (RA) ad altre strutture in ciascuna proiezione. Facendo riferimento allo schema di un orologio, la posizione dell'arco aortico, dell'arteria polmonare (PA) e dell'orecchietta dell'atrio sinistro (LA) nella veduta dorsoventrale può essere indicata, rispettivamente, come situata ad ore 1, 2 e 3. (Ao = aorta; RAA = orecchietta dell'atrio destro; CdVC = vena cava caudale; CrVC = vena cava craniale).

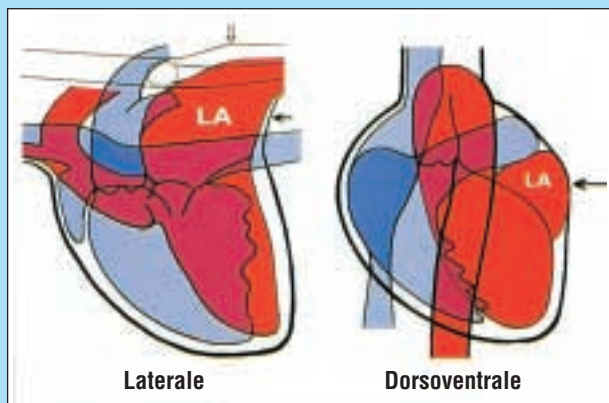


Figura 7A - Modificazioni del bordo del cuore con l'ingrossamento dell'atrio sinistro

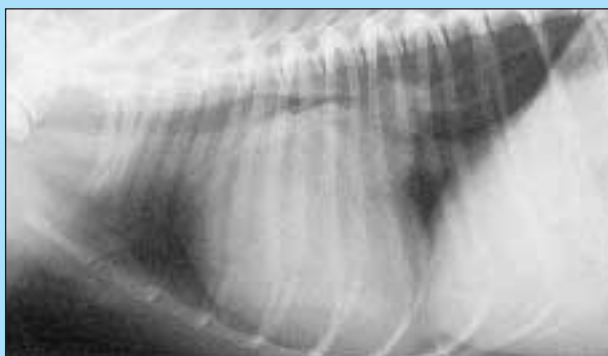


Figura 7B - Marcato ingrossamento dell'atrio sinistro (proiezione laterolaterale)

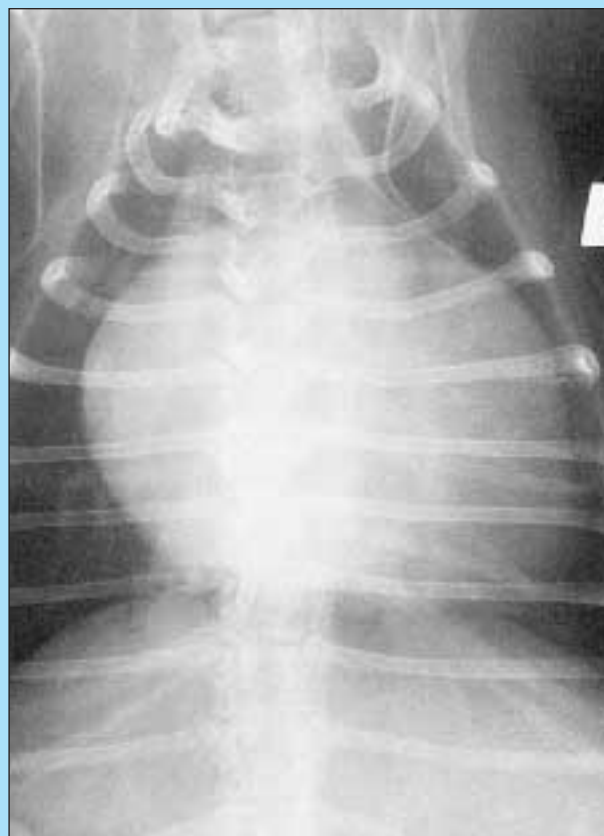

Figura 7C - Marcato ingrossamento dell'atrio sinistro (proiezione dorsoventrale)

FIGURA 7 - Esempio di uno specifico ingrossamento di una camera cardiaca che esita nella formazione di una prominente riconoscibile sulla silhouette dell'organo. (A) Rappresentazione schematica che illustra una modificazione della forma del margine caudale del cuore nella proiezione laterolaterale (freccia piccola) e la formazione di una procidenza poco profonda ad ore 3 in quella dorsoventrale (freccia grande). Nella proiezione laterolaterale è presente anche una dislocazione dorsale della trachea e del bronco lobare caudale sinistro (freccia aperta). Questa combinazione di segni è tipica dell'ingrossamento dell'atrio sinistro (LA). Radiografie in proiezione laterolaterale (B) e dorsoventrale (C) del torace di un cane con marcato ingrossamento dell'atrio sinistro in cui si possono osservare segni simili.

Di conseguenza, è improbabile che i tentativi di identificare radiograficamente l'ingrossamento di queste camere cardiache possano essere considerati affidabili.

Nonostante queste limitazioni, molti trattati ed articoli dedicati alle anomalie cardiache congenite del cane ne descrivono le caratteristiche radiografiche, sottolineando molto poco le difficoltà di valutazione. Studi retrospettivi hanno descritto la presenza di una forma anomala del cuore come un segno di ingrossamento delle camere cardiache o dei grossi vasi nella maggior parte dei cani colpiti da varie anomalie congenite,¹⁶⁻²¹ suggerendo che sia possibile diagnosticare molte di queste condizioni mediante indagini radiografiche. Sembra fare eccezione la stenosi aortica, in cui la maggior parte dei cani colpiti non presentava anomalie radiograficamente rilevabili.^{22,23}

In una recente indagine, due osservatori esperti hanno esaminato le radiografie di 57 cani affetti da comuni anomalie cardiache congenite senza aver modo di conoscere alcuna informazione clinica, per evitare di viziare le loro interpretazioni.²⁴ In queste condizioni, gli osservatori sono giunti alla diagnosi corretta in meno del 40% dei casi.²⁴ Questo risultato scadente riflette le difficoltà incontrate da questi operatori nell'identificazione delle alterazioni di forma che possono comparire nelle immagini radiografi-

che dei cani con ingrandimento delle camere cardiache (Fig. 8). I segni radiografici degli specifici ingrossamenti delle camere cardiache (o delle anomalie vascolari polmonari) sono stati riconosciuti da entrambi gli osservatori soltanto nel 20% dei casi in cui ci si poteva attendere questo tipo di riscontro.²⁴ Le anomalie della forma cardiaca sono state riconosciute con maggiore frequenza nei cani con alterazioni che determinavano un sovraccarico volumetrico del cuore piuttosto che in quelli colpiti da condizioni che inducevano un sovraccarico pressorio su una camera cardiaca,²⁴ sottolineando anche in questo caso l'influenza della fisiopatologia sull'aspetto radiografico dell'organo.

SEGNI RADIOGRAFICI DI INSUFFICIENZA CARDIACA

L'insufficienza cardiaca può essere suddivisa in anterograda e retrograda (congestizia).² La prima si può definire come una condizione in cui la gittata cardiaca è insufficiente a mantenere le normali funzioni fisiologiche, come la deambulazione e la perfusione degli organi vitali (ad es., encefalo e reni). La diagnosi dell'insufficienza anterograda non si basa sulla radiografia. L'insufficienza cardiaca retro-

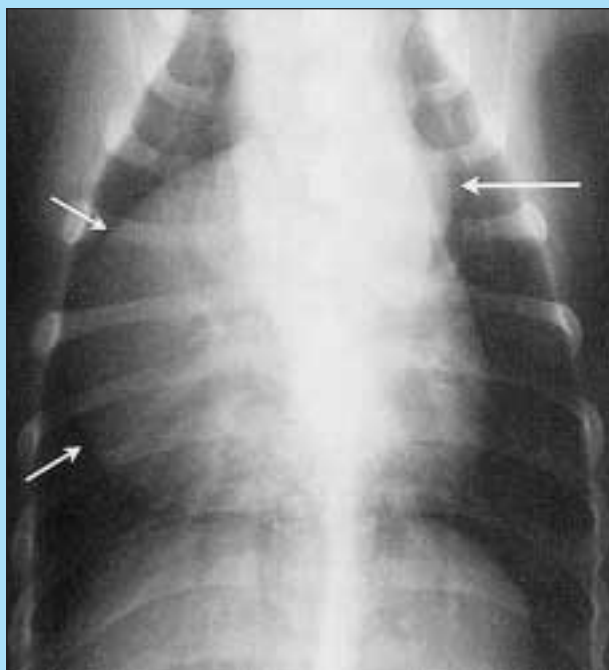

Figura 8A - Stenosi polmonare in un pastore tedesco

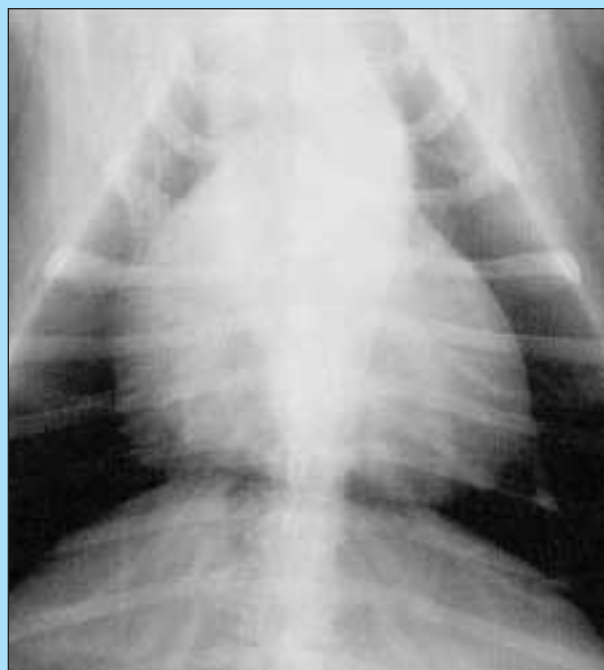


Figura 8B - Stenosi polmonare in uno schnauzer

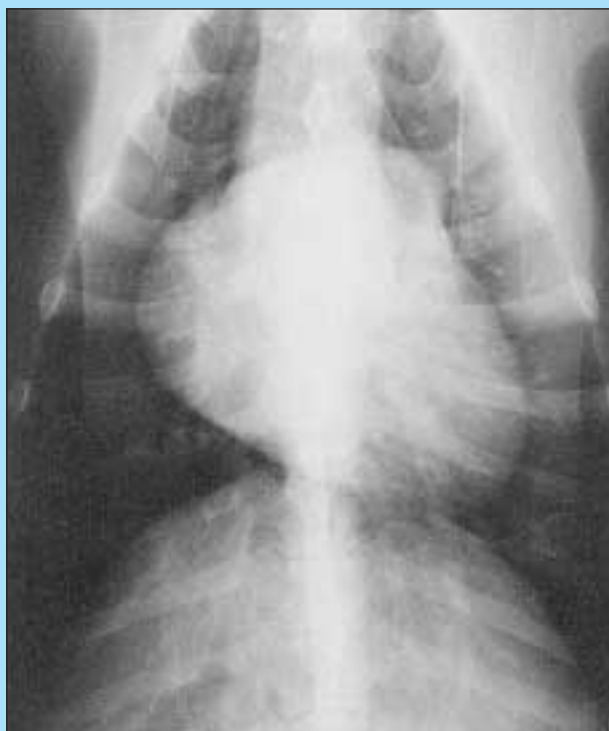

Figura 8C - Stenosi aortica in un weimaraner

FIGURA 8 - Esempi di difficoltà nel corretto riconoscimento dei segni delle anomalie cardiache congenite nel cane. **(A)** Proiezione dorsoventrale di un giovane pastore tedesco con stenosi polmonare. È presente il riscontro radiografico di un ingrossamento dell'arteria polmonare (freccia grande) e del ventricolo destro (frecce piccole). **(B)** Proiezione dorsoventrale di un giovane schnauzer con stenosi polmonare. Non si osserva alcun segno radiografico di ingrossamento dell'arteria polmonare. La posizione dell'apice del cuore ben a sinistra della linea mediana suggerisce un possibile aumento di dimensioni del ventricolo destro; tuttavia, questo aspetto potrebbe anche riflettere un'esposizione in fase espiratoria, per cui sono presenti scarsi segni radiografici indicativi della diagnosi. **(C)** Proiezione dorsoventrale di un giovane weimaraner con soffio sistolico. È presente una protuberanza focale ad ore 2, compatibile con un ingrossamento dell'arteria polmonare, e si osserva un margine cardiaco destro nettamente incurvato, che può suggerire un ingrossamento del ventricolo destro. Questa combinazione di segni è compatibile con la stenosi polmonare; tuttavia, l'esame ecocardiografico Doppler completo ha evidenziato una lieve stenosi aortica (e nessun segno di stenosi polmonare o ingrossamento o ipertrofia del ventricolo destro). L'aspetto radiografico riflette una variante normale. (La Figura 8C è stata riprodotta con autorizzazione da Lamb CR, Boswood A, Volkman A, Connolly D: Assessment of survey radiography as a method for diagnosis of congenital cardiac diseases in dogs. J Small Animal Pract 42:541-545, 2001.)

grada (congestizia) può essere definita come un aumento della pressione di riempimento telediastolico, che porta alla congestione delle vene polmonari e sistemiche ed esita in ultima analisi in edema polmonare ed ascite. L'insufficienza cardiaca può venire diagnosticata sulla base dei riscontri dell'esame clinico o dell'aumento dei livelli plasmatici del peptide natriuretico atriale,²⁵ ma la radiografia toracica rappresenta il mezzo diagnostico più ampiamente utilizzato per l'identificazione dell'insufficienza cardiaca congestizia sinistra, perché consente una valutazione non invasiva delle vene polmonari e può venire impiegata per

distinguere l'edema polmonare da altre condizioni capaci di causare segni clinici simili, come la broncopolmonite.^{3,4}

Nelle radiografie riprese nella fase inspiratoria, in ciascun lobo polmonare le arterie e le vene lobari hanno di norma lo stesso diametro e sono leggermente più piccole del bronco che le accompagna. Nelle immagini in proiezione laterolaterale, le vene polmonari sono situate ventralmente alla corrispondente arteria lobare; in quelle dorsoventrali o ventrodorsali, si trovano medialmente ad essa. La congestione polmonare si può riconoscere radiograficamente quando le vene polmonari appaiono più grandi del-

la corrispondente arteria lobare o del bronco (Fig. 9). In ogni singola radiografia del torace possono essere presenti pochi punti in cui è possibile visualizzare i vasi lobari abbastanza chiaramente da riuscire ad effettuare confronti o misurazioni. Quando si esaminano animali con sospetta cardiopatia, le riprese in proiezione dorsoventrale sono da preferire a quelle ventrodorsali perché di solito consentono di visualizzare con maggiore chiarezza i vasi lobari caudali.¹⁵ In alternativa, le immagini ottenute in decubito laterale sinistro di solito offrono una buona veduta dei vasi lobari craniali di destra.²⁶ Questi ultimi sono normalmente più sottili della parte più sottile della quarta costola destra ed è stato suggerito che la misurazione di queste strutture possa contribuire al riconoscimento della congestione polmonare.²⁶ In alcuni animali colpiti da questa condizione, i vasi polmonari sembrano essere più numerosi del normale, il che probabilmente riflette un aumento di dimensione di strutture vascolari che normalmente sono troppo piccole per poter essere chiaramente visualizzate.

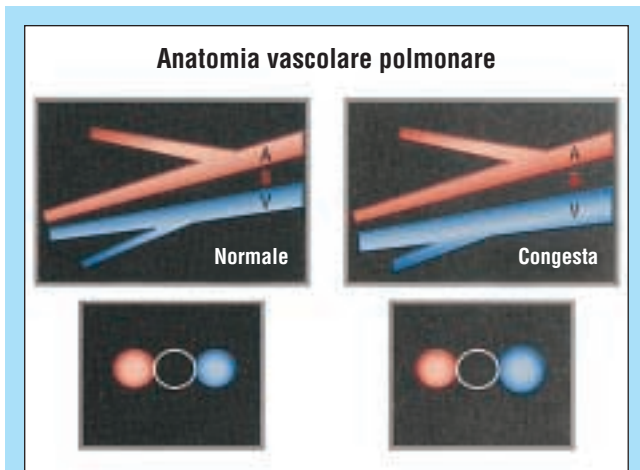


Figura 9A - Ingrossamento della vena polmonare

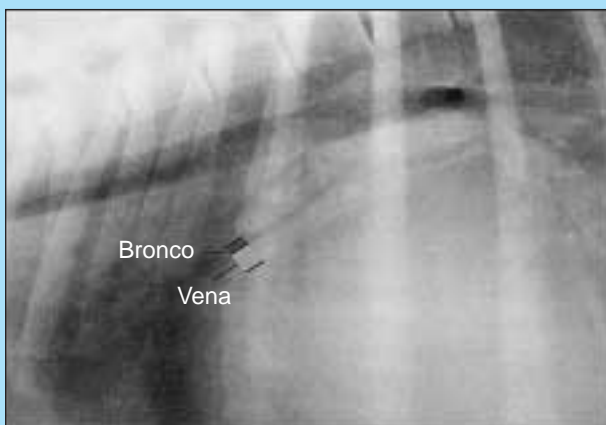

Figura 9B - Ingrossamento della vena lobare craniale sinistra

FIGURA 9 - Segni radiografici di congestione polmonare. **(A)** Ingrossamento delle vene polmonari, che si può riconoscere attraverso il confronto delle vene (V) con le arterie (A) nelle radiografie che le mostrano sia di lato (in alto) che trasversalmente (in basso; B = bronco). Nelle radiografie riprese lateralmente, le vene polmonari si trovano in posizione ventrale rispetto alla corrispondente arteria lobare; in quelle dorsoventrali o ventrodorsali, sono situate medialmente ad essa. **(B)** Dettaglio di una radiografia del torace in proiezione laterolaterale in cui è visibile l'ingrossamento della vena lobare craniale sinistra appena ventralmente al bronco in un cane con stenosi mitrale.

L'edema polmonare si sviluppa per stadi.²⁷⁻²⁹ Inizialmente, il liquido che lo costituisce filtra nel tessuto lasso che circonda i vasi polmonari ed i bronchi ed il suo aspetto radiografico può simulare un aumento di spessore della parete bronchiale. Esiste una tendenza dell'edema a raccogliersi prima a livello dell'ilo, anche se ciò può essere difficile da riconoscere radiograficamente perché questa regione può già presentare un aumento della radiopacità dovuto alla sovrapposizione dei vasi ingrossati e dell'atrio sinistro. Il fluido edematoso si accumula quindi nei setti alveolari, che diventano più spessi, determinando la comparsa di un quadro interstiziale diffuso ed indistinto. Infine, filtra attraverso l'epitelio dei dotti alveolari e ristagna negli alveoli. Se il numero degli alveoli interessati da questo processo è sufficiente, il polmone appare epatizzato (talvolta con broncografie gassose) e l'immagine ottenuta viene quindi classificata radiograficamente come un quadro alveolare (Fig. 10). Nei cani,

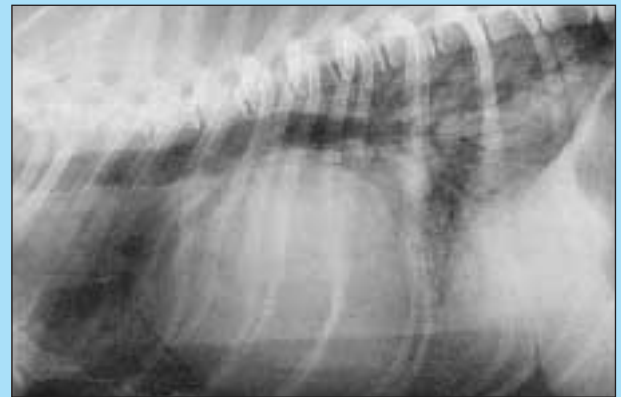


Figura 10A - Edema polmonare (proiezione laterolaterale)

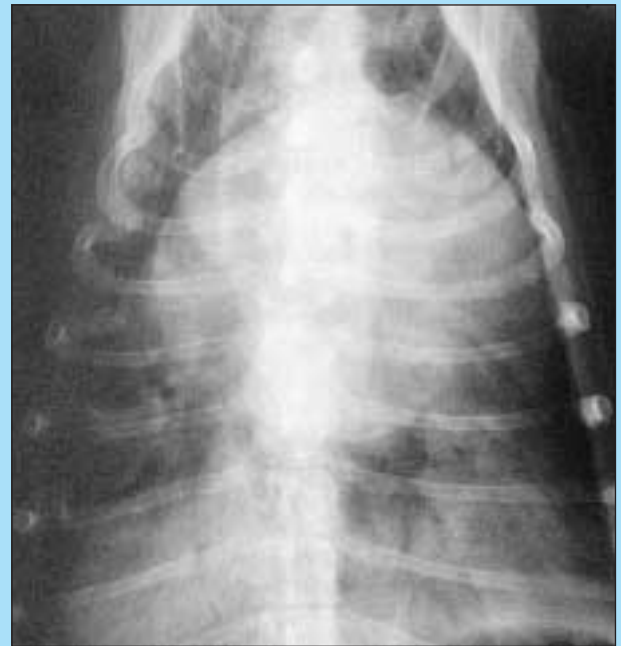

Figura 10B - Edema polmonare (proiezione dorsoventrale)

FIGURA 10 - Radiografie in proiezione laterolaterale **(A)** e dorsoventrale **(B)** di un torace di cane con marcato edema polmonare, visibile sotto forma di un infiltrato alveolare più marcato nei lobi caudali. La dislocazione dorsale della trachea nell'immagine in proiezione laterolaterale suggerisce un ingrossamento del cuore; tuttavia, l'infiltrato polmonare oscura il margine caudale dell'organo, impedendo la valutazione delle sue dimensioni e di un'eventuale presenza di protuberanze delle camere.

l'edema polmonare di solito è più marcato radiograficamente nei lobi caudali, ma può colpire l'intero organo nei casi gravi. L'edema polmonare tende ad oscurare il cuore ed i vasi polmonari, rendendone più difficile la valutazione.

Si noti che se un animale con insufficienza cardiaca diviene ipovolemico (ad es. a causa di una malattia concomitante) la riduzione del volume di sangue circolante può mascherare i segni dell'ingrossamento cardiaco e della congestione polmonare, per cui le sue radiografie appaiono normali. In questo caso, la reidratazione può esitare nel rapido sviluppo di congestione ed edema polmonari.

I segni radiografici che si possono osservare nei cani con insufficienza cardiaca destra sono rappresentati da ingrossamento della vena cava caudale, epatomegalia e presenza di fluidi a livello pleurico e/o peritoneale. Generalmente si ritiene che la radiografia sia più sensibile dell'esame clinico per rilevare i liquidi peritoneali, ma questi ultimi si possono accumulare per una gran varietà di ragioni; quindi, la loro presenza non costituisce un segno clinico specifico dell'insufficienza cardiaca congestizia.

CONCLUSIONI

L'indagine radiografica viene utilizzata routinariamente nell'ambito della valutazione diagnostica degli animali con sospetta cardiopatia; tuttavia, i clinici devono interpretare con cautela le immagini ottenute, in particolare nei cani non colpiti da un'insufficienza cardiaca, perché la radiografia non rappresenta un mezzo accurato per la valutazione delle dimensioni o della forma del cuore. L'indagine radiografica deve essere considerata solo una parte della valutazione diagnostica complessiva e si deve sempre cercare di integrare i riscontri clinici e radiografici in modo da evitare di sottolineare eccessivamente la sola percezione delle dimensioni o della forma della silhouette cardiaca. L'esame radiografico è un metodo utile per la diagnosi dell'insufficienza cardiaca congestizia perché consente l'esame dei vasi polmonari e l'identificazione dell'edema polmonare, che rappresenta uno dei principali segni dell'insufficienza cardiaca sinistra. La radiografia inoltre contribuisce a differenziare l'insufficienza cardiaca da varie altre affezioni polmonari o pleuriche che possono determinare la comparsa di segni clinici simili.

Bibliografia

- Hamlin RL: Pathophysiology of the failing heart, in Fox PR, Sisson D, Moise NS (eds): *Textbook of Canine and Feline Cardiology*. Philadelphia, WB Saunders Co, 1999, pp 205-215.
- Katz AM: *Physiology of the Heart*, ed 3. Philadelphia, Lippincott, Williams and Wilkins, 2001, pp 658-673.
- Kittleson MD: Radiology, in Kittleson MD, Kienle RD (eds): *Small Animal Cardiovascular Medicine*. St. Louis, Mosby, 1998, pp 47-71.
- Lord PF, Suter PF: Radiology, in Fox PR, Sisson D, Moise NS (eds): *Textbook of Canine and Feline Cardiology*. Philadelphia, WB Saunders Co, 1999, pp 107-129.
- Lord PF: Cardiac mensuration, in Kirk RW (ed): *Current Veterinary Therapy*, ed 5. Philadelphia, WB Saunders Co, 1974, pp 339-340.
- Hamlin RL: Analysis of the cardiac silhouette in dorsoventral radiographs from dogs with heart disease. *JAVMA* 153:1446-1460, 1968.
- Silverman S, Suter PF: Influence of inspiration and expiration on canine thoracic radiographs. *JAVMA* 166:502-510, 1975.
- Owens JM, Biery DN: *Radiographic Interpretation for the Small Animal Clinician*, ed 2. Baltimore, Williams and Wilkins, 1999, pp 185-216.
- Buchanan JW, Bücheler J: Vertebral scale system to measure canine heart size in radiographs. *JAVMA* 206:194-199, 1995.
- Lamb CR, Tyler M, Boswood A, et al: Assessment of the value of the vertebral heart scale in the radiographic diagnosis of cardiac disease in dogs. *Vet Rec* 146:687-690, 2000.
- Nakayama H, Nakayama T, Hamlin RL: Correlation of cardiac enlargement as assessed by vertebral heart size and echocardiographic and electrocardiographic findings in dogs with evolving cardiomegaly due to rapid ventricular pacing. *J Vet Intern Med* 15:217-221, 2001.
- Lamb CR, Wikeley H, Boswood A, Pfeiffer DU: Use of breedspecific ranges for vertebral heart scale in dogs as an aid to radiographic diagnosis of cardiac disease. *Vet Rec* 148:707-711, 2001.
- Lombard CW, Ackerman N: Right heart enlargement in heartworm-infected dogs: A radiographic, electrocardiographic, and echocardiographic correlation. *Vet Radiol* 25:210-217, 1984.
- Lombard CW, Spencer CP: Correlation between radiographic, echocardiographic, and electrocardiographic signs of left heart enlargement in dogs with mitral regurgitation. *Vet Radiol* 26:89-97, 1985.
- Ruehl WW, Thrall DE: The effect of dorsal versus ventral recumbency on the radiographic appearance of the canine thorax. *Vet Radiol* 22:10-16, 1981.
- Suter PF, Lord PF: A critical evaluation of the radiographic findings in canine cardiovascular diseases. *JAVMA* 158:358-371, 1970.
- Ackerman N, Burk R, Hahn AW, Hayes HM: Patent ductus arteriosus in the dog: A retrospective study of radiographic, epidemiologic, and clinical findings. *Am J Vet Res* 39:1805-1810, 1978.
- Fingland RB, Bonagura JD, Myer CW: Pulmonic stenosis in the dog: 29 cases (1975-1984). *JAVMA* 189:218-226, 1986.
- Ringwald RJ, Bonagura JD: Tetralogy of Fallot in the dog: Clinical findings in 13 cases. *JAAHA* 24:33-43, 1988.
- Sisson D, Luethy M, Thomas WP: Ventricular septal defect accompanied by aortic regurgitation in five dogs. *JAAHA* 27:441-448, 1991.
- Lehmkuhl LB, Ware WA, Bonagura JD: Mitral stenosis in 15 dogs. *J Vet Intern Med* 8:2-17, 1994.
- Levitt L, Fowler JD, Schuh JCL: Aortic stenosis in the dog: A review of 12 cases. *JAAHA* 25:357-362, 1989.
- O'Grady MR, Holmberg DL, Miller CW, Cockshutt JR: Canine congenital aortic stenosis: A review of the literature and commentary. *Can Vet J* 30:811-815, 1989.
- Lamb CR, Boswood A, Volkman A, Connolly D: Assessment of survey radiography as a method for diagnosis of congenital cardiac diseases in dogs. *J Small Anim Pract* 42:541-545, 2001.
- Boswood A, Attree S, Page K: Clinical validation of a Pro-ANP 31-67 fragment ELISA in the diagnosis of naturally occurring canine heart failure [abstract]. *J Small Anim Pract* 42:365, 2001.
- Thrall DE, Losonsky JM: A method for evaluating canine pulmonary circulatory hemodynamics from survey radiographs. *JAAHA* 12:457-462, 1976.
- Staub NC, Nagano H, Pearce ML: Pulmonary edema in dogs, especially the sequence of fluid accumulation in lungs. *J Appl Physiol* 22:227-240, 1967.
- Conhaim RL: Airway level at which edema fluid enters the air space of isolated dog lungs. *J Appl Physiol* 67:2234-2242, 1989.
- Forster BB, Muller NL, Mayo JR, et al: High-resolution computed tomography of experimental hydrostatic pulmonary edema. *Chest* 101:1434-1437, 1992.